Reconstruction du LCP sous arthrocopie

Versailles Arthroscopie Orthopédie VAO

Pourquoi ?

Arthroscopie ? Arthrotomie ?

	Laxité differentielle pré opératoire	Laxité différentielle Post opératoire	Flexion active post op
Arthroscopie n= 46	12,69	5,1	126+-3
Ciel ouvert n= 43	13,23	9,4	116+-6
Différence ? p	NS 0,7	S 0,003	S 0,002

lors d'une rupture isolée du LCP, pas d'argument pour promouvoir une technique de ligamentoplastie à ciel ouvert;

une technique arthroscopique semble préférable

Courtesy R. Badet

SFA 2004:

- **Laximétrie**
- **Sur la mobilité flexion**

Versailles Arthroscopie Orthopédie VAO

OUI, Mais…

- Rien à voir avec un LCA ou presque?
- **DIFFICILE ++**

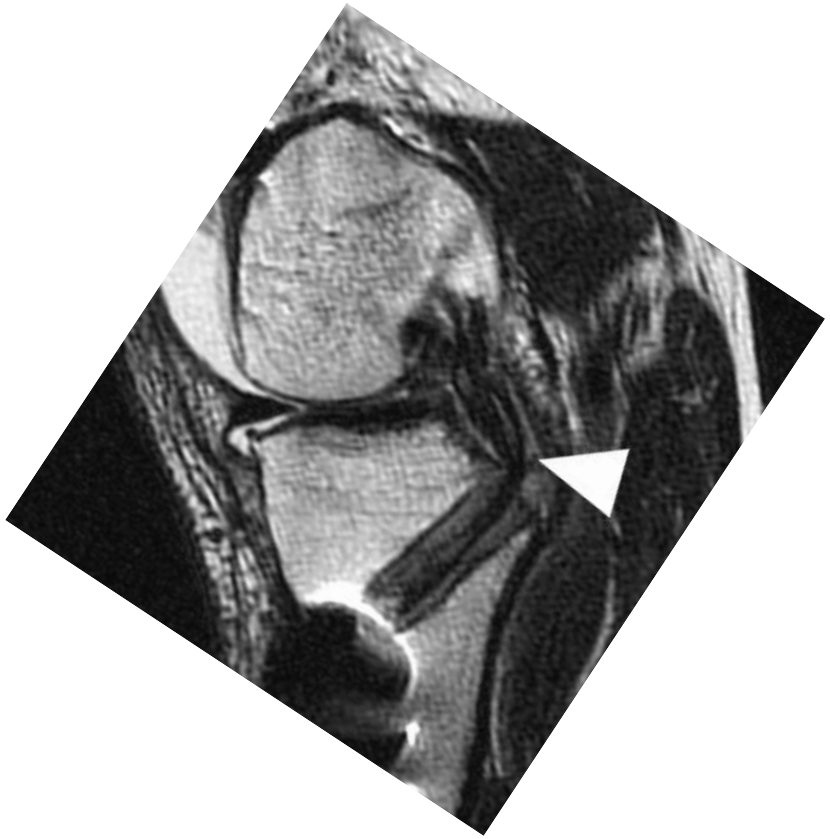

- Au fémur, « facile »
- Au tibia, **killer turn**
- Au tibia, du **monde au voisinage**….

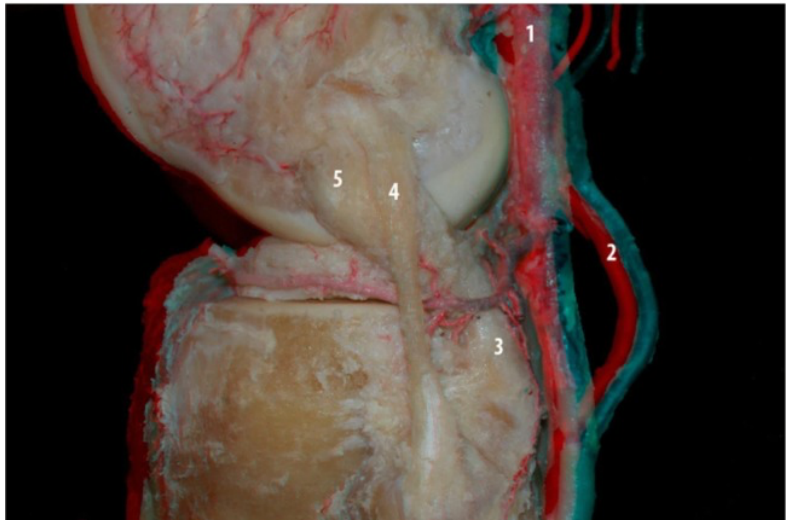

Diego-Costa,OJSM, 2012

Versailles Arthroscopie Orthopédie VAO

Un ou deux faisceaux ?

- **Deux c'est mieux qu'un…**
  (au moins en théorie)

- **Mais c'est beaucoup plus dur…**

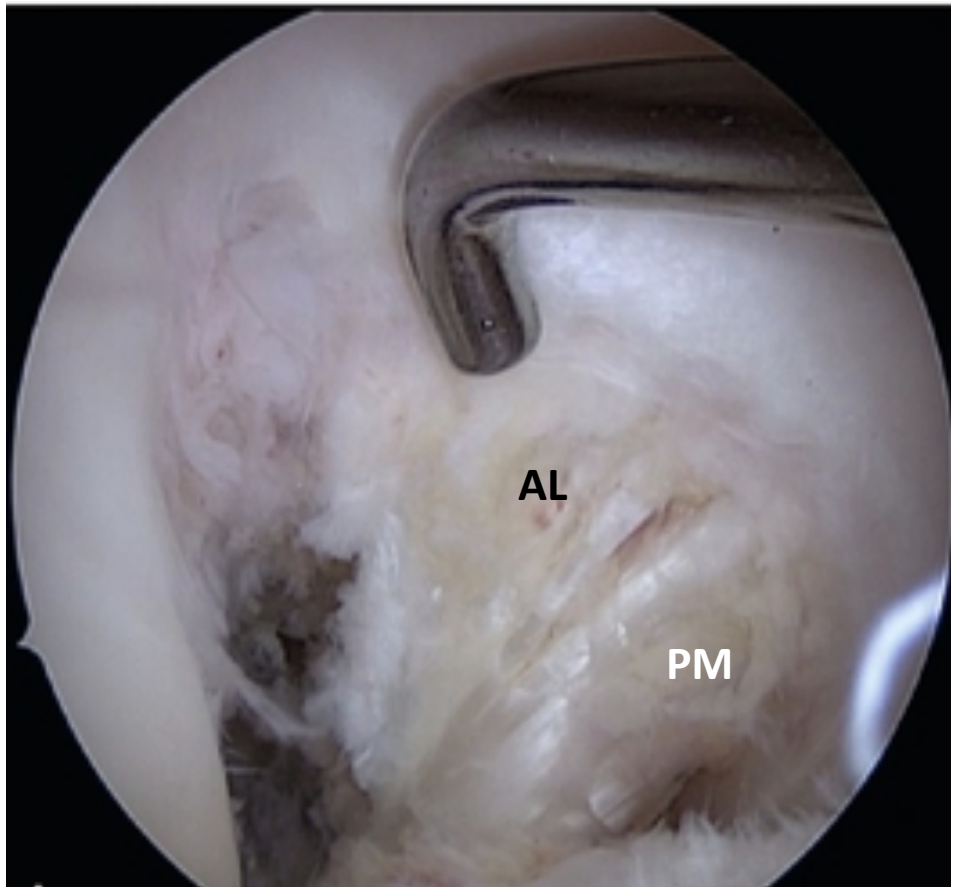

Versailles Arthroscopie Orthopédie

Un faisceau : ANTERO-LATERAL

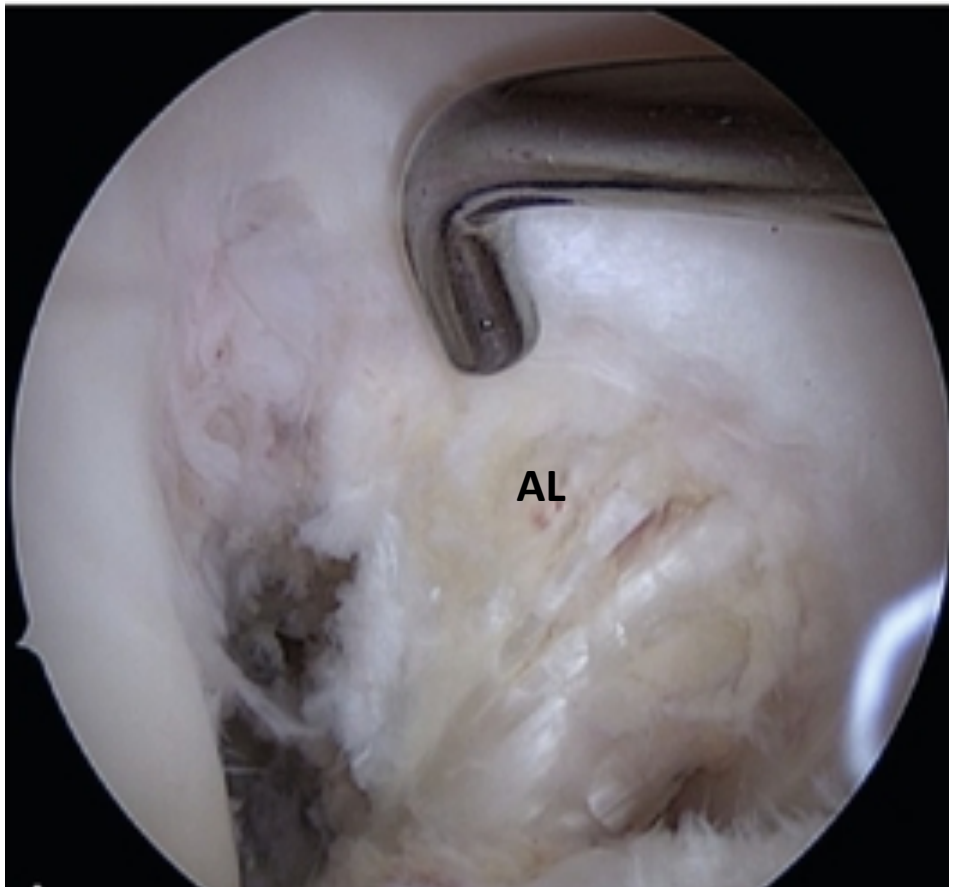

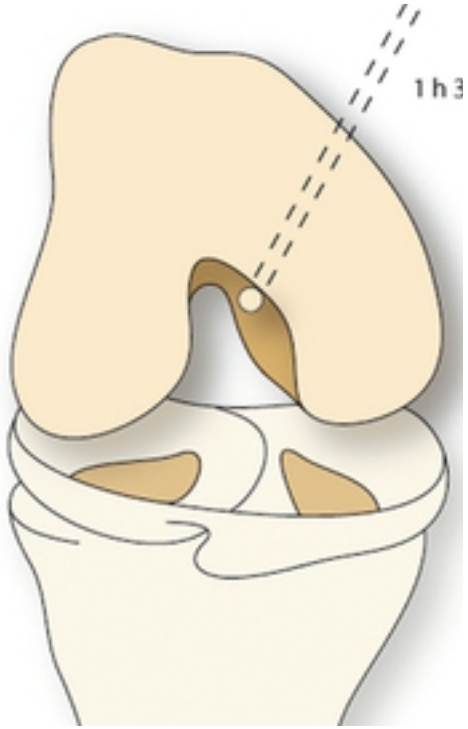

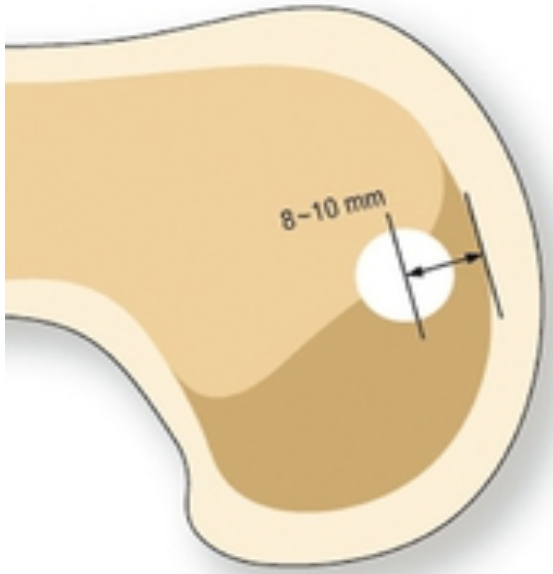

« L'arthroscopie Chapitre 103 R. BADET »

Versailles Arthroscopie Orthopédie VAO

Deux faisceaux : L'ANATOMIE ?

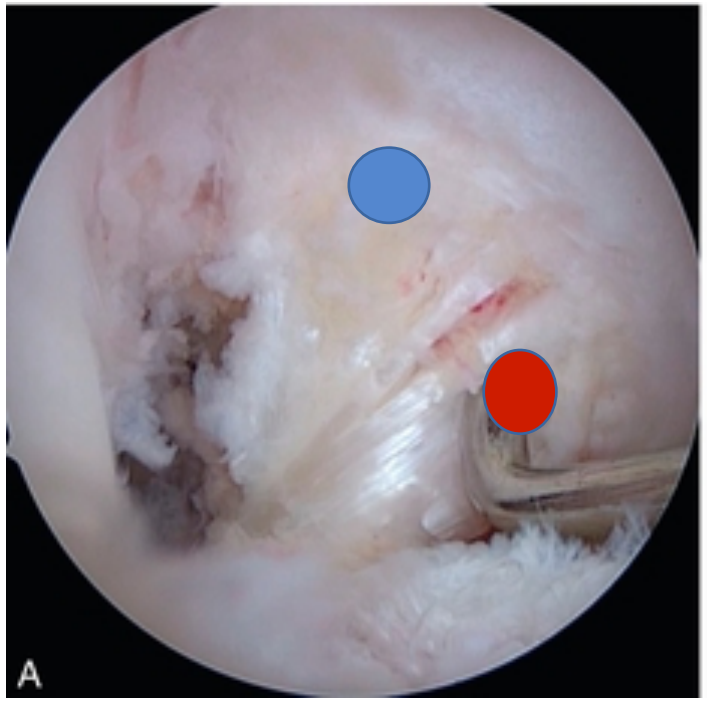

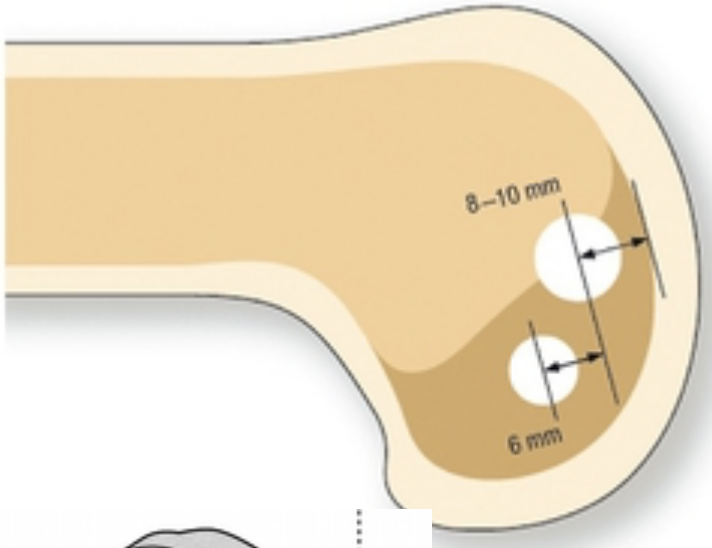

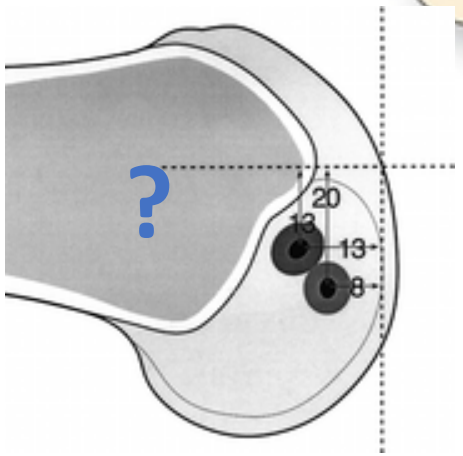

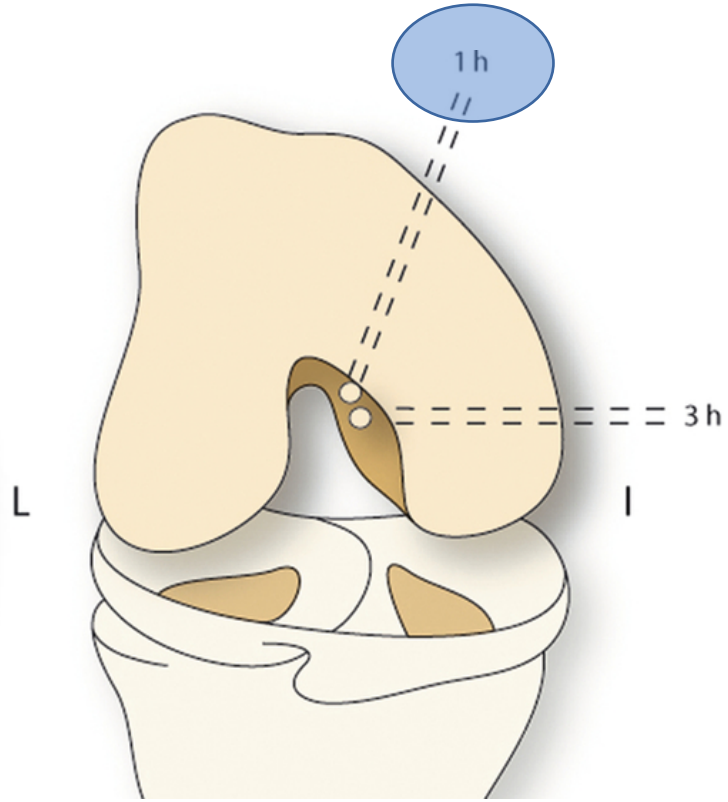

Tibia: les repères

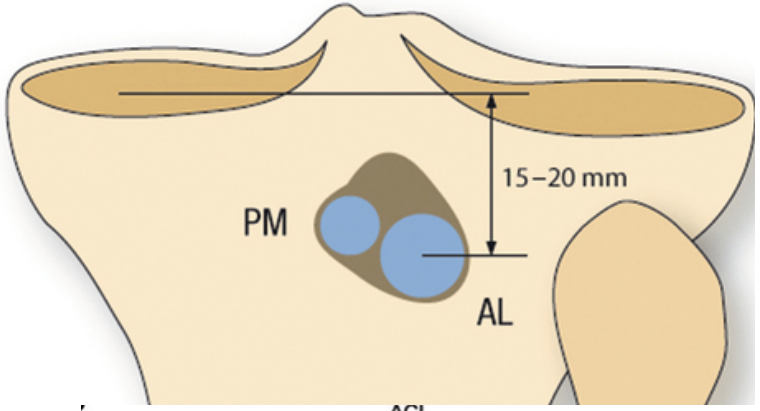

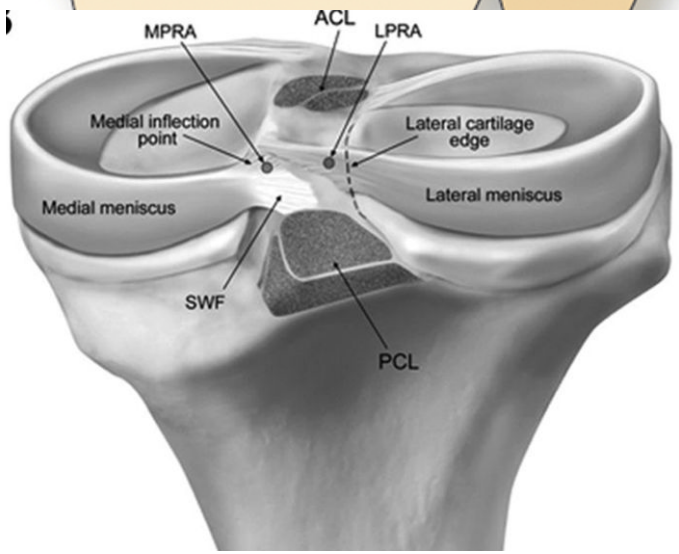

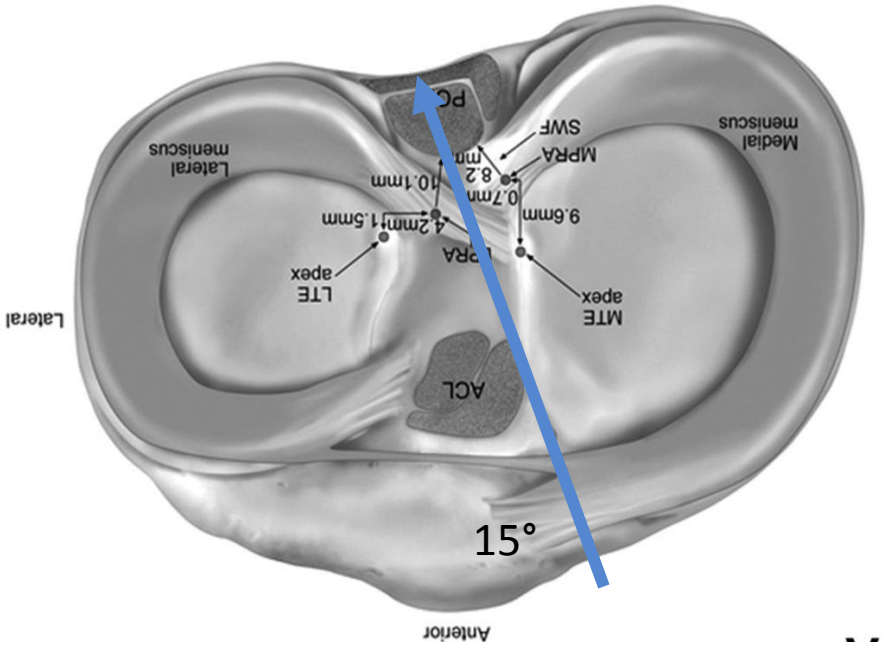

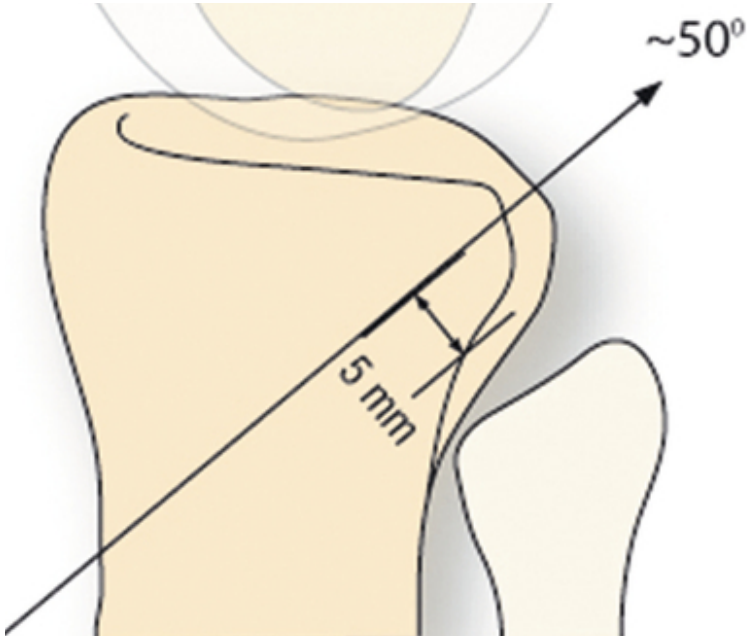

Versailles Arthroscopie Orthopédie

PENSER A l'ENSEMBLE DES LESIONS?

Make a plan !

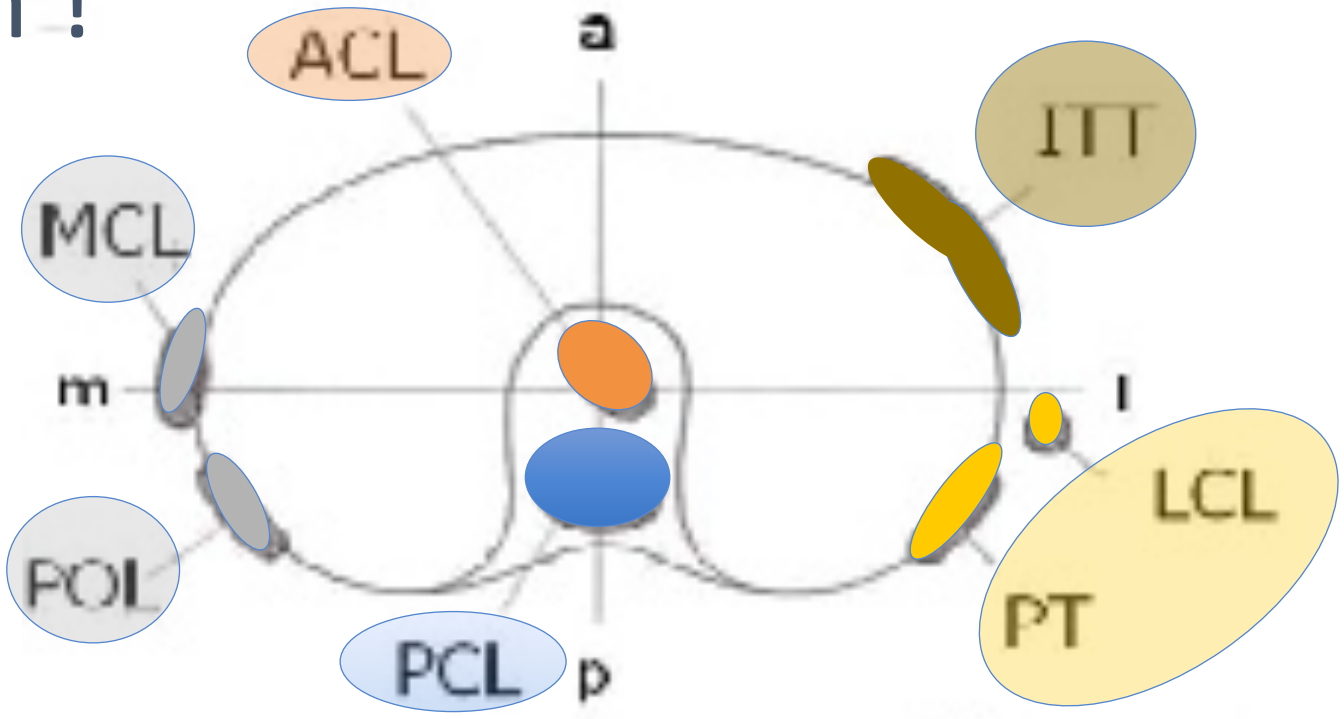

Versailles Arthroscopie Orthopédie VAO

Les pré-requis

- Garrot pneumatique
- Amplificateur de brillance
- VAPR ou équivalent
- Shaver
- Voie classique et **POSTERO-MEDIALE**
- **Conservation des résidus (?)**
- **Conservation ménisco-fémoraux**
- **Fémur FIRST**

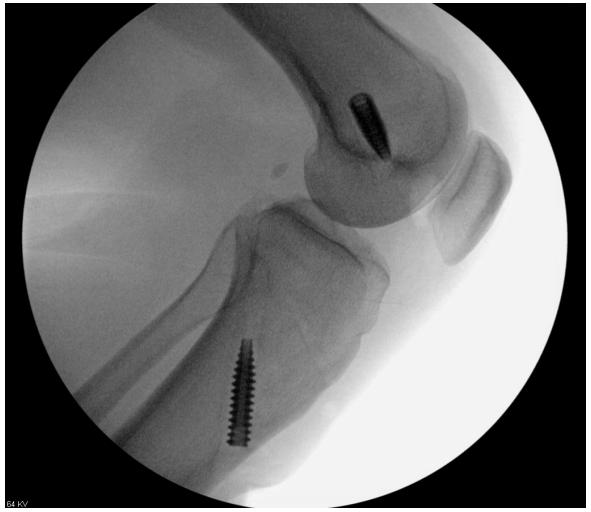

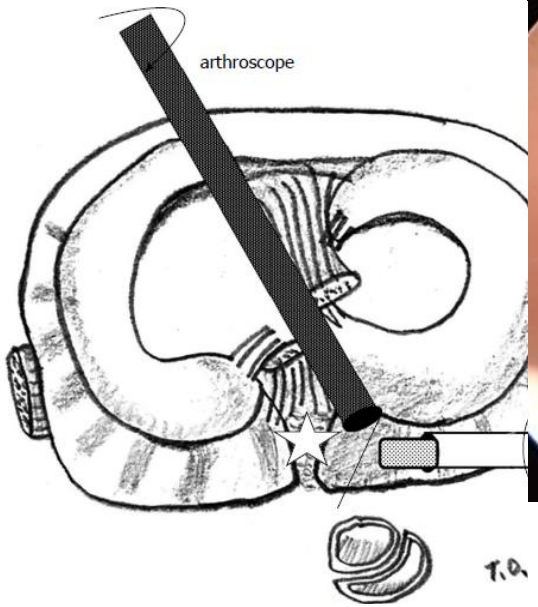

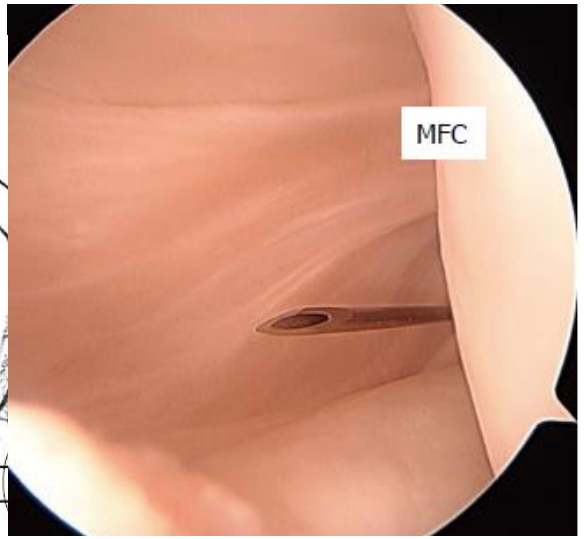

Versailles Arthroscopie Orthopédie VAO

Un viseur

>

Intérêt des viseurs à palette : protection postérieure, peuvent éviter une voie postéro-médiale

Les transplants

	Avantages	Inconvénients
TQ	**Taille du greffon** **Morbidité prélèvement** **Solidité**	**Fixation mixte**
OTO	Fixation os-os Solidité	Taille (longueur, largeur) Passage du killer turn
Ischio-jambiers	Passage facile du transplant Longueur	Taille Fixation
Allogreffe	Taille, fixation os-os ou os -tendon	Disponibilité Risques microbiologiques potentiels Intégration

Versailles Arthroscopie Orthopédie VAO

La stratégie, la plus fréquente…

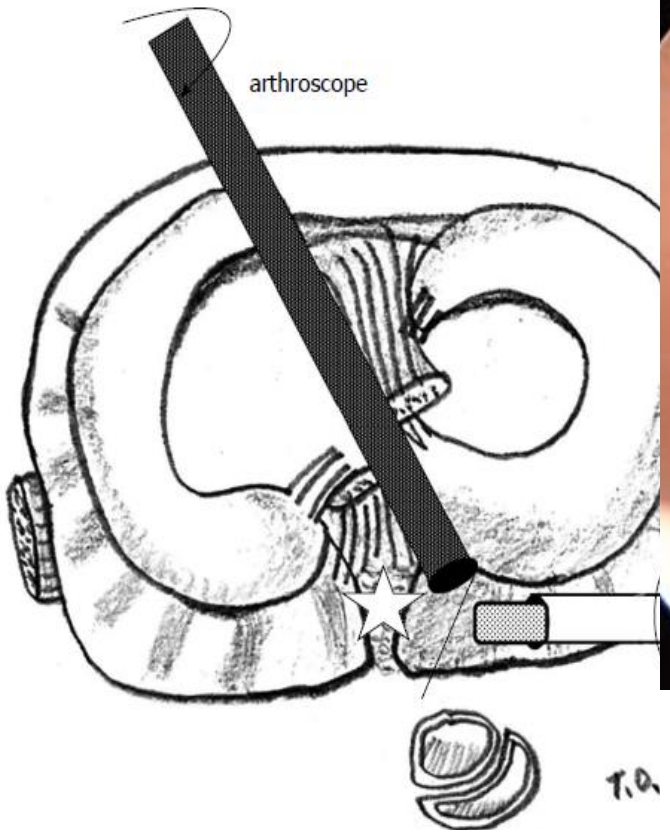

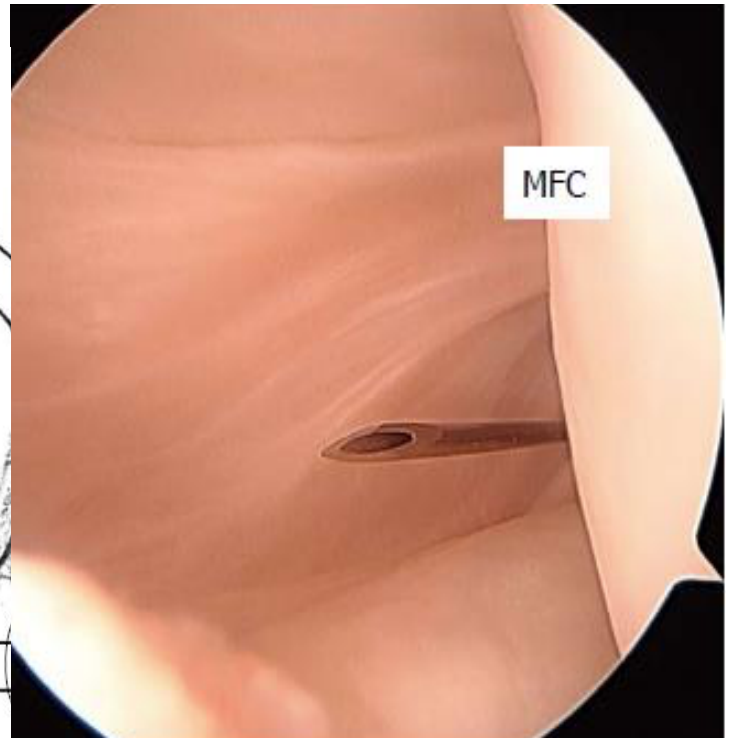

- Voie classique
- Voie **POSTERO-MEDIALE**
- **Conservation des résidus (?)**
- **Conservation L. ménisco-fémoraux**
- **mais Gérer encombrement**
- **Fémur FIRST**

Versailles Arthroscopie Orthopédie VAO

Visée fémorale

- Viseur classique (AM)
- Main levée (AL)

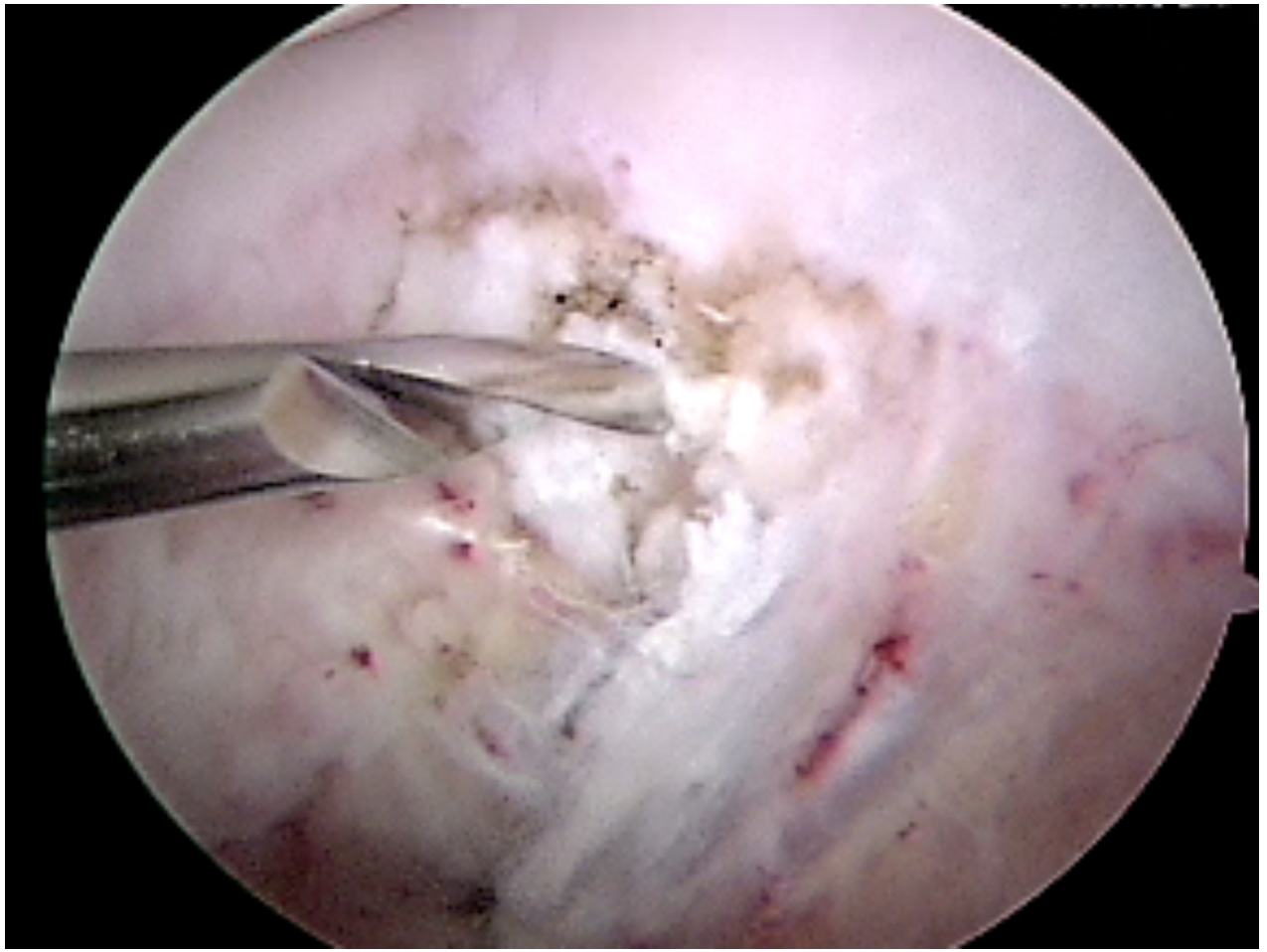

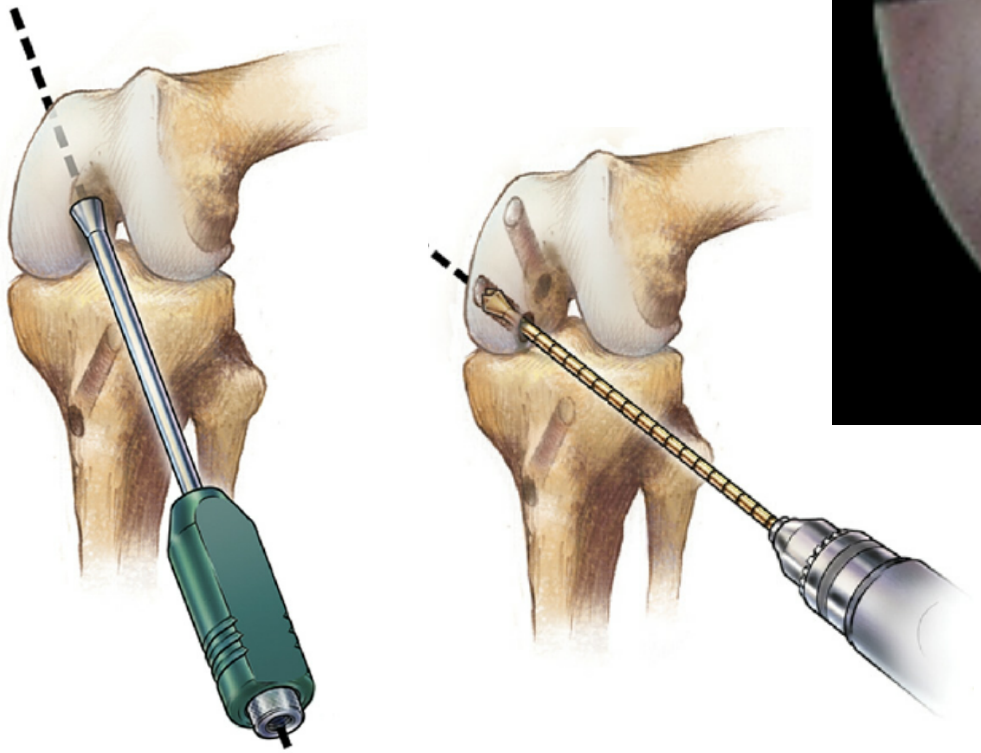

Versailles Arthroscopie Orthopédie VAO

Tunnel fémoral

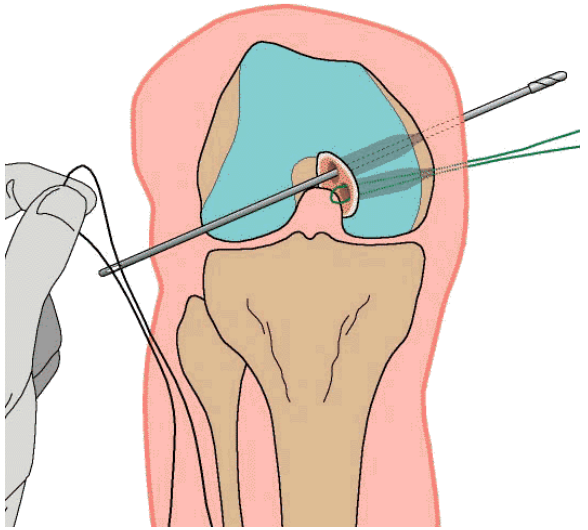

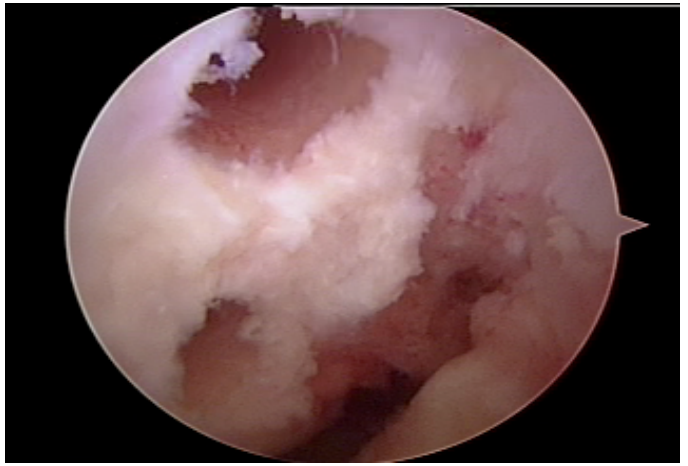

Versailles Arthroscopie Orthopédie

Temps tibial 1: Préparation surface rétrospinale

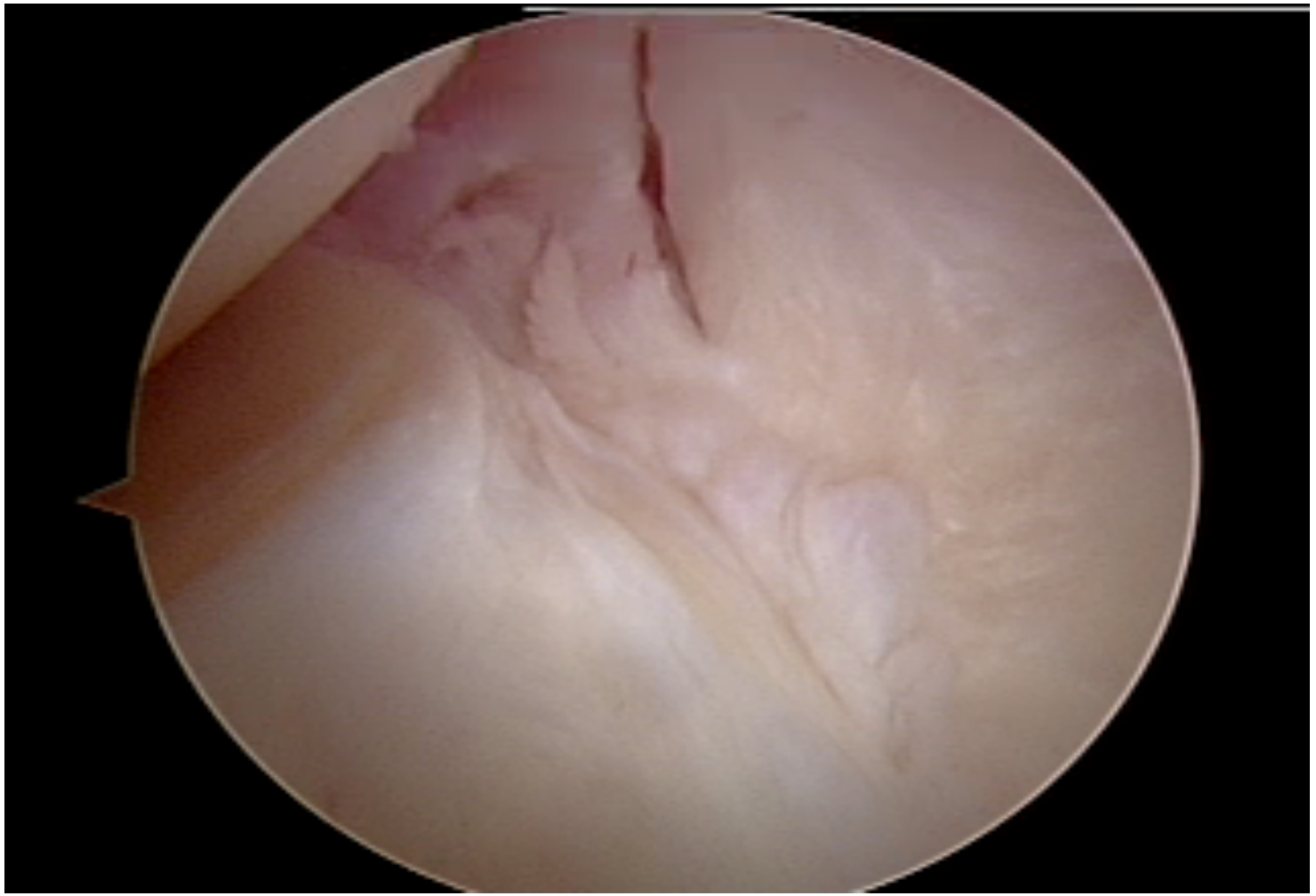

Versailles Arthroscopie Orthopédie

Temps tibial 2: Passage du viseur

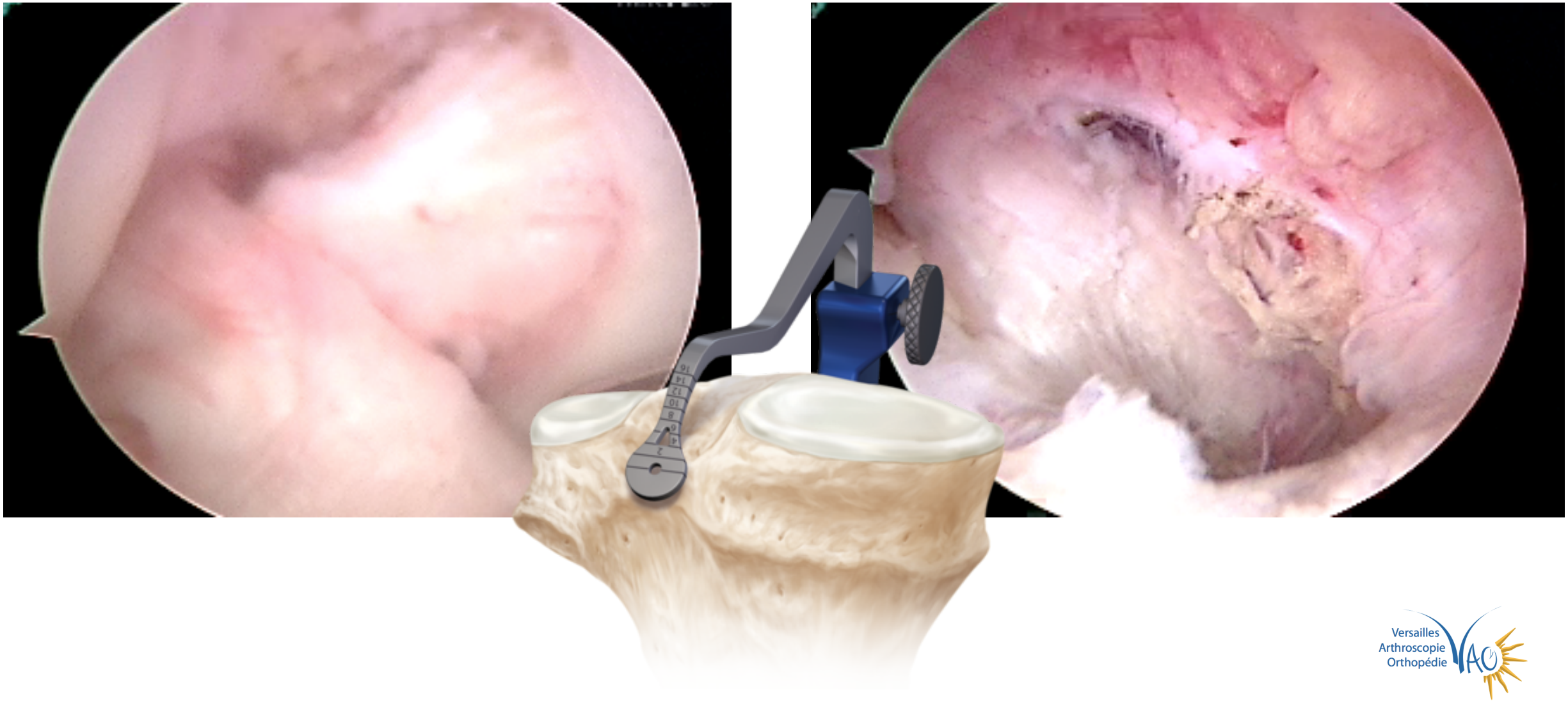

Temps tibial 3: Passage de la broche

- Ampli (début expérience ++)
- Poplité = DANGER
- **Viseur à palette ++**

Versailles Arthroscopie Orthopédie VAO

Temps tibial 3: Passage de la broche

- Contrôle postéro-médial

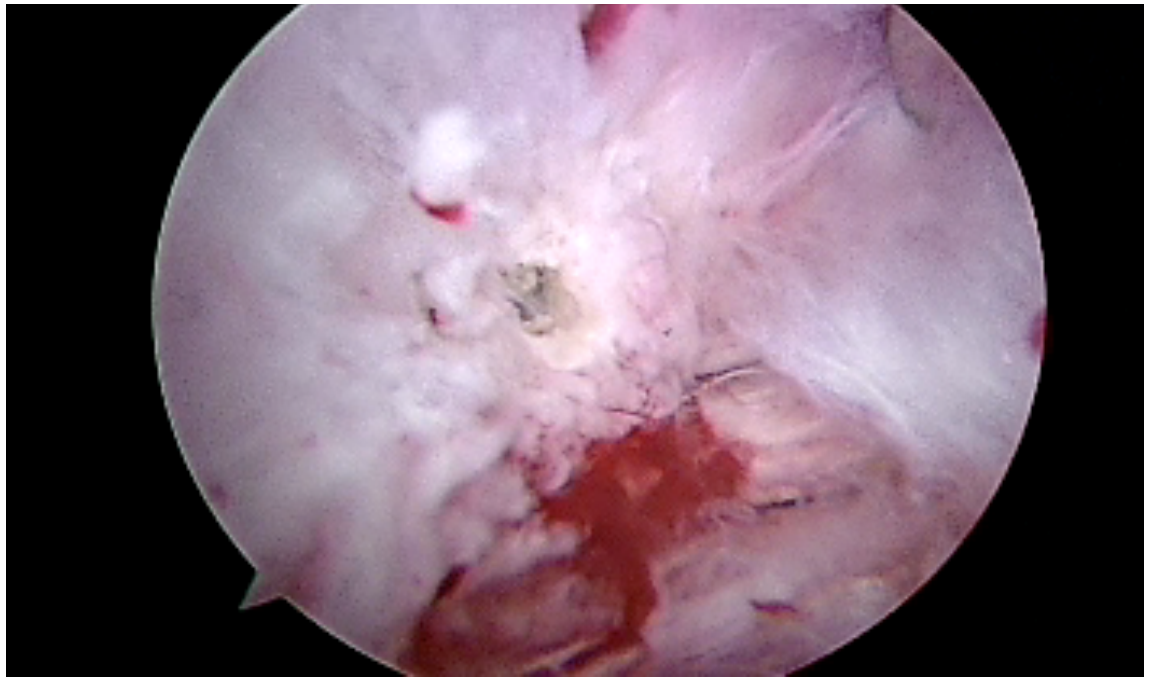

Versailles Arthroscopie Orthopédie

Temps tibial 4: Tunnel

- Finir à la « main »

Versailles Arthroscopie Orthopédie VAO

Temps tibial 5: Passage des fils relais

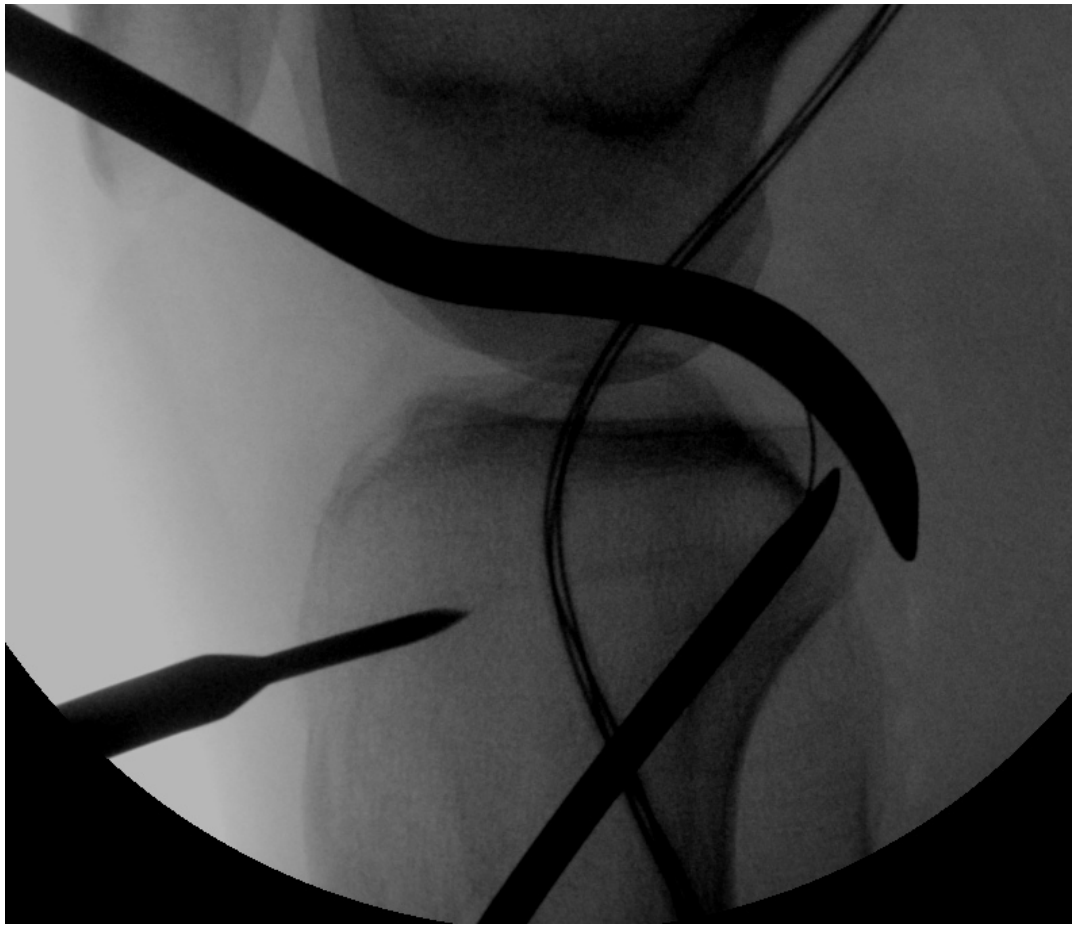

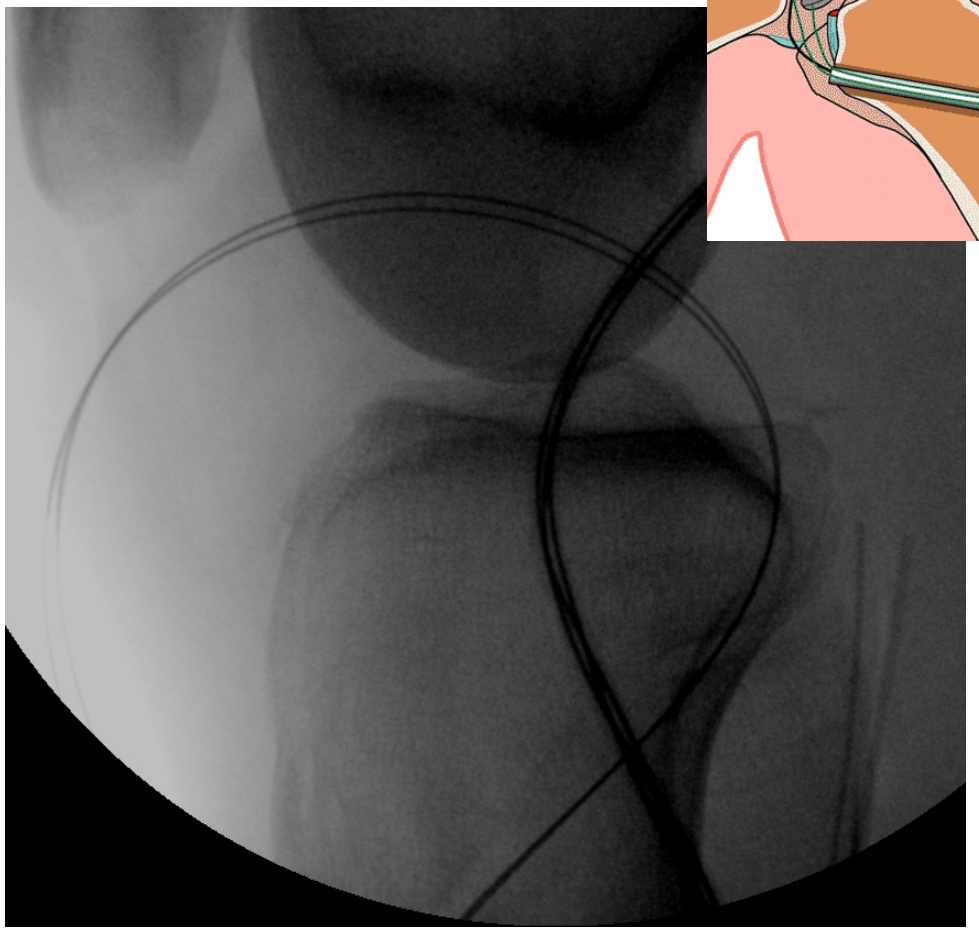

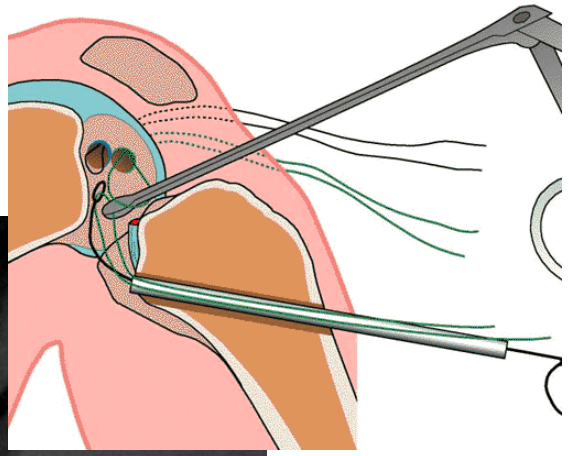

Versailles Arthroscopie Orthopédie

Passage du greffon: LE TEMPS…

1)Passage tibia vers fémur

2) Passage intra-articulaire tibia puis fémur

3) Passage fémur vers tibia

4)Effet poulie

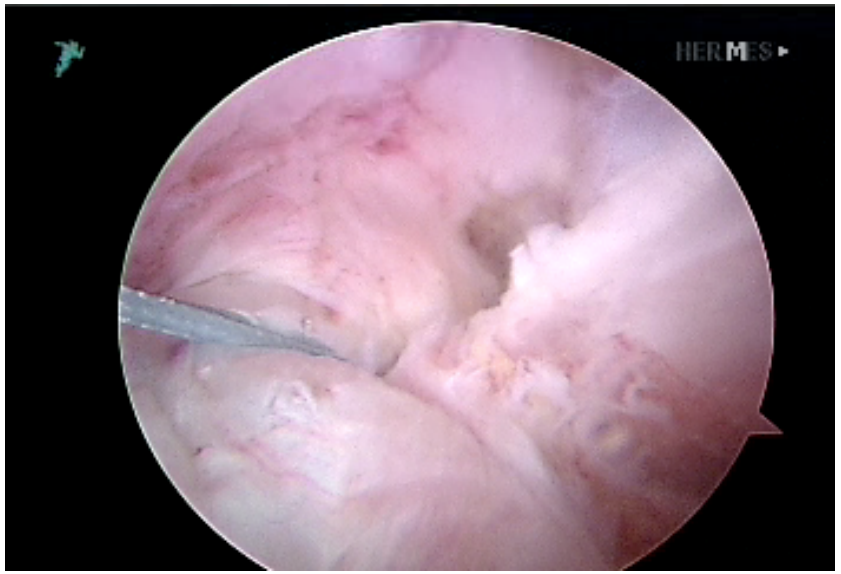

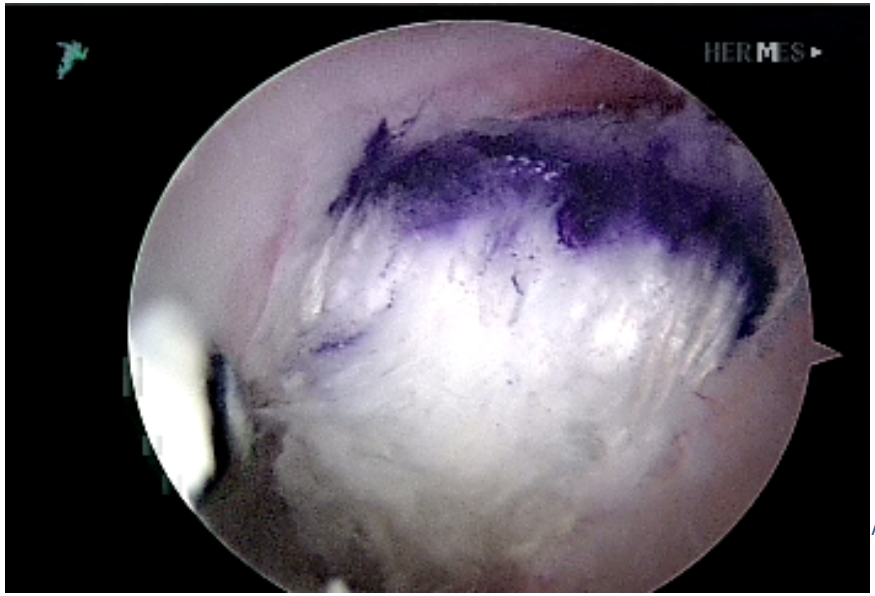

Versailles Arthroscopie Orthopédie VAO

La fixation

- **AL 70°**
- **PM Extension**

- Fémur :Vis résorbable
- Tibia: Double fixation ++

Versailles Arthroscopie Orthopédie VAO

Voies mixtes: voie de BADET

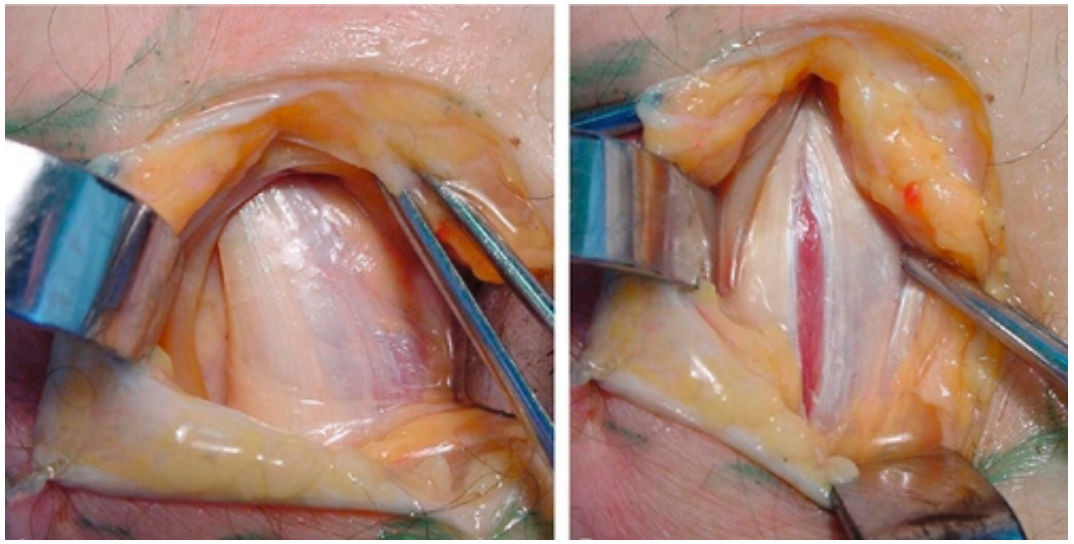

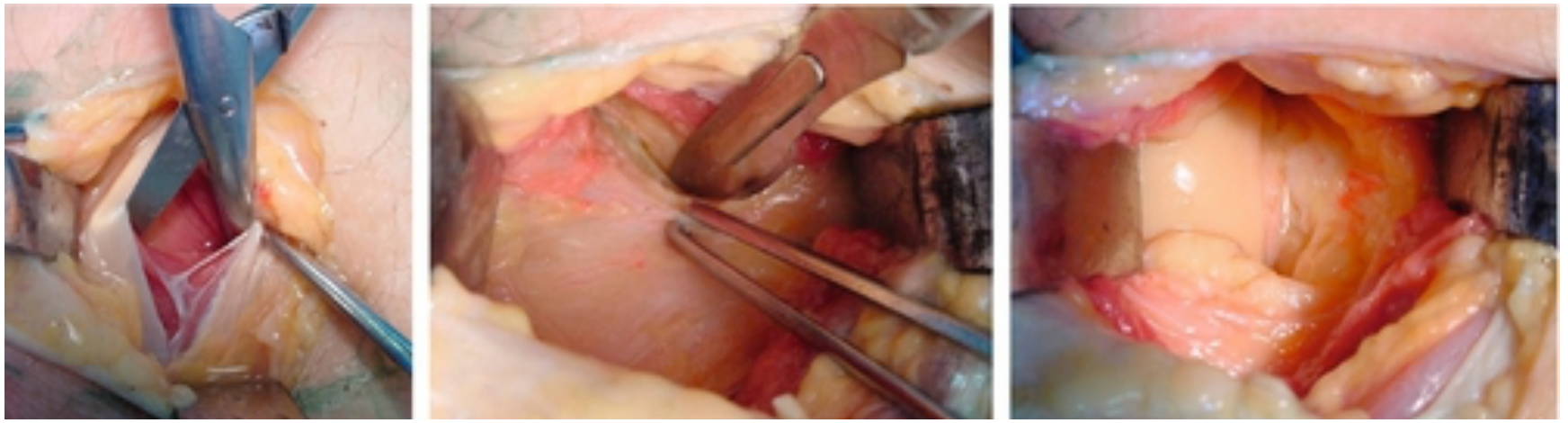

Versailles Arthroscopie Orthopédie VAO

Au total…

- Ne pas se surestimer, c'est difficile même quand on sait…
- Etre systématique et patient (killer turn)
- Penser aux dangers (poplité)
- Chirurgie one shot: positionnement des tunnels

Merci !

Versailles Arthroscopie Orthopédie